

Comparación anatómica de laringe de cerdos con laringe humana

ESTEFANIA FLORES P.¹, M.V., MINERVA FLÁNEGA P.¹, M.V., BEATRIZ RICO B.², M.D., LUIS ADARO³, M.V. y F. GINO CATTANEO U¹, M.V.

¹ Cirugía, Departamento de Ciencias Clínicas, Facultad de Ciencias Veterinarias y Pecuarias, Universidad de Chile.

² Facultad de Medicina, Universidad de Chile.

³ Anatomía, Departamento de Ciencias Biológicas Animales, Facultad de Ciencias Veterinarias y Pecuarias, Universidad de Chile.

ABSTRACT

ANATOMICAL COMPARISON OF THE LARYNX OF PIGS WITH HUMAN LARYNX

In this paper the anatomical characteristics of swine and human larynx are described, with the purpose to homologize that. 10 swine larynx and human describe parameters were used. In general lines the results show similarities and differences. The cricothyroid and cricoarytenoid joint are seemed in both species. A similar situation is described with intrinsic and extrinsic muscles. The forms of epiglottis, cartilage thyroid and corniculate are the principal differences. The swine larynx can be used as model of phonosurgery practices according to the findings.

Key words: Swine, larynx, surgical anatomy model.

RESUMEN

En este trabajo se describen las características anatómicas de la laringe porcina y humana, con el objeto de homologar ambas estructuras. Se trabajó con 10 laringes de cerdos y parámetros descritos de laringe humana. Los resultados muestran similitudes y diferencias en líneas generales. Las articulaciones cricotiroidea y cricoaritenoida son parecidas en ambas especies. Una situación similar se describe con los músculos extrínsecos e intrínsecos. Las principales diferencias son las formas de la epiglotis, cartílago tiroideos y corniculado. De acuerdo a los hallazgos la laringe de cerdo puede ser utilizada como modelo para prácticas de técnicas fonocirúrgicas.

Palabras clave: Cerdo, laringe, modelo anatómico quirúrgico.

Homologación de laringe de cerdo con laringe humana para uso en prácticas quirúrgicas.
Santa Rosa 11735, Comuna La Pintana, Santiago, Chile.

INTRODUCCIÓN

La voz es la principal forma de comunicación entre los seres humanos. Hoy en día cada vez existen más personas que dependen de su voz para trabajar, como son los cantantes, políticos, oradores y aquellas personas que ejercen distintos puestos de liderazgo.

La laringe establece la conexión entre la faringe y el árbol traqueobronquial (Dyce et al., 1998). Consiste de un número de cartílagos, articulados entre ellos y conectados por tejido muscular, fibroso y elástico. La laringe regula la entrada y salida del aire, la penetración de cuerpos extraños y es fundamental para la producción de sonidos diversos y en el ser humano la voz; este último papel debido a la presencia de dos láminas elásticas llamados pliegues vocales (cuerdas vocales), que son susceptibles de vibrar bajo la acción de la columna de aire espirado y luego transmiten las vibraciones a esta columna de aire, constituyendo la voz (Testut, 1965). La voz y sus patologías, tienen en los pliegues vocales el centro de atención, desde el punto de vista clínico y de la cirugía.

El término Fonocirugía, desarrollado a principios de los años '60 por von Leden, se refiere a un conjunto de procesos quirúrgicos para mantener, restaurar o mejorar la voz humana (Zeitel et al., 2002).

Las laringoplastias se realizan con el paciente bajo anestesia local. Consiste en modificar la posición de la cuerda vocal trabajando sobre los cartílagos tiroideos, cricoides y aritenoides (Rico et al., 2002).

Las técnicas de fonocirugía moderna fueron introducidas y popularizadas por Isshiki en los años '70 (Woo, 2000). Estas técnicas se dividen en aquellas que producen medialización, lateralización, acortamiento y elongación de las cuerdas vocales.

Para poder ensayar y desarrollar habilidades en las técnicas de fonocirugía es necesario constituir un modelo experimental basado en una especie que cumpla con características anatómicas similares.

El objetivo de este trabajo es comparar la laringe de cerdo con la laringe humana, para establecerla como modelo para investigación de nuevas técnicas quirúrgicas y entrenamiento práctico de técnicas quirúrgicas destinadas a seres humanos.

MATERIAL Y MÉTODOS

Material Biológico

Para la realización de este trabajo se utilizaron 10 laringes de cerdos de seis meses de edad, con un peso promedio de 80 Kg, faenados en la planta faenadora COMAFRI, VI Región, Chile. Las laringes fueron obtenidas durante la evisceración de los órganos torácicos.

Material de Archivo

Registros de parámetros anatómicos de laringes de humanos (Adaro et al., 2004).

Método

Durante todo el periodo previo a la disección, las laringes de cerdo se conservaron en frío a una temperatura de -20°C. Se descongelaron a temperatura ambiente durante 1 hora. Fueron disecadas para obtener las distintas estructuras anatómicas de interés: cartílagos, músculos, articulaciones y mucosa.

Se consignó en la ficha de registro las características correspondientes a musculatura intrínseca y extrínseca, ligamentos, cartílagos, observando y describiendo la situación de los pliegues vocales (cuerdas vocales).

Los parámetros descritos fueron:

- Presencia o ausencia de músculos, su morfología e inserciones.
- Determinación de ligamentos en relación a morfología e inserciones.
- Presencia o ausencia de cartílagos y su morfología.
- Morfología y elementos que constituyen la cavidad laríngea.

Estas estructuras se compararon con los parámetros anatómicos de laringes de humano (Adaro et al., 2004) en relación a forma.

RESULTADOS Y DISCUSIÓN

En relación a los aspectos generales de la anatomía laríngea, humana y porcina, se encontró:

Casi todas las estructuras cartilaginosas están presentes en ambas especies, vale decir: 1 cartílago tiroideo, 1 cricoides, 1 epiglótico, 2 aritenoides y 2 corniculados. Los cartílagos cuneiformes se describen sólo en el humano.

Existen de la misma forma similitud en las

dos articulaciones más importantes de la laringe consideradas en fonocirugía, las articulaciones cricotiroides y las cricoaritenoides. Siendo descritas en ambas especies como una artrodia. La articulación cricotiroides permite movimientos de báscula y la articulación cricoaritenoides permite movimientos de rotación del aritenoides sobre el cricoides (García-Tapia y Cobeta, 1996).

Articulación Cricotiroides del Cerdo. (Figura 1).

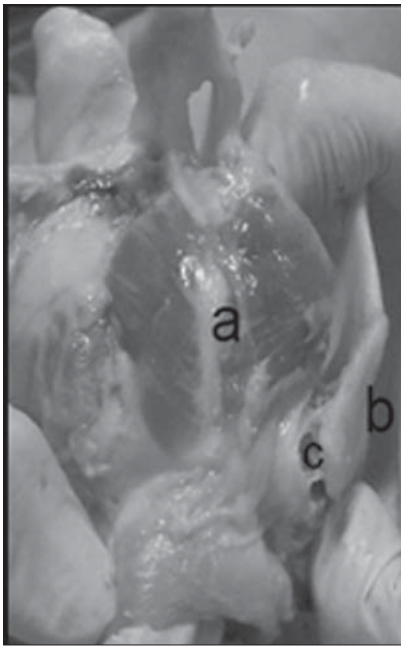


Figura 1. a) Cartílago cricoides; b) Cartílago tiroideo; c) Ligamento cricotiroides.

Articulación Cricoaritenoides. (Figura 2).

Toda la musculatura intrínseca, los cricotiroides, cricoaritenoides posteriores, cricoaritenoides laterales, aritenoides transversos, tiroaritenoides y aritenopiglóticos, existen en ambas especies, descritos con las mismas funciones.

La musculatura extrínseca es la misma: el esternotiroideo, tirohioideo y constrictor inferior de la faringe, ubicados anatómicamente de la misma manera. El músculo esternotiroideo presenta dos porciones en el cerdo, una ventral y una dorsal, difiriendo con el humano que presenta una porción única. En el cerdo además se describe el músculo hioepiglótico que no se presenta en el humano.

Cerdo

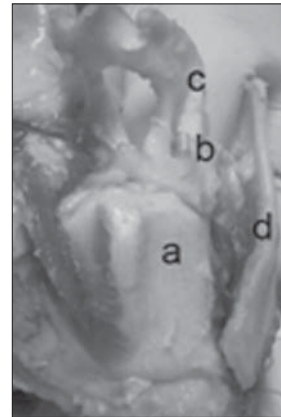


Figura 2A. a) Cartílago cricoides; b) Cartílago aritenoides; c) Cartílago corniculado; d) Cartílago tiroideo.

Humano

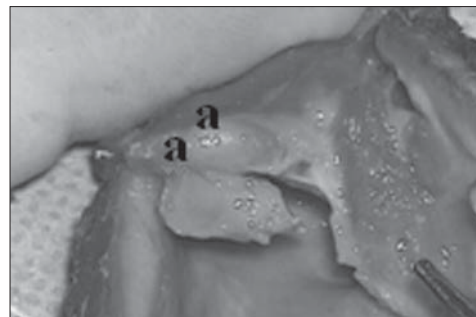


Figura 2B. a) Carillas articulares articulación cricoaritenoides.

Músculo Tirohioideo. (Figura 3).

Músculo Esternotiroideo. (Figura 4).

Músculo Constrictor Inferior de La Laringe. (Figura 5).

En relación a los aspectos específicos se encontró:

El cartílago epiglotis, en el cerdo es de mayor tamaño, y de forma elíptica con sus extremos aguzados. En cambio en el humano presenta forma de raqueta de tenis. (Figura 6).

El cartílago tiroideo presenta forma de escudo en ambas especies; sin embargo el del cerdo es de mayor longitud, no presenta la escotadura media en el borde rostral, presenta sólo cuernos inferiores y una prolongación media en el borde posterior. En cambio en el humano se encuentran la escotadura tiroidea y los cuernos superiores e

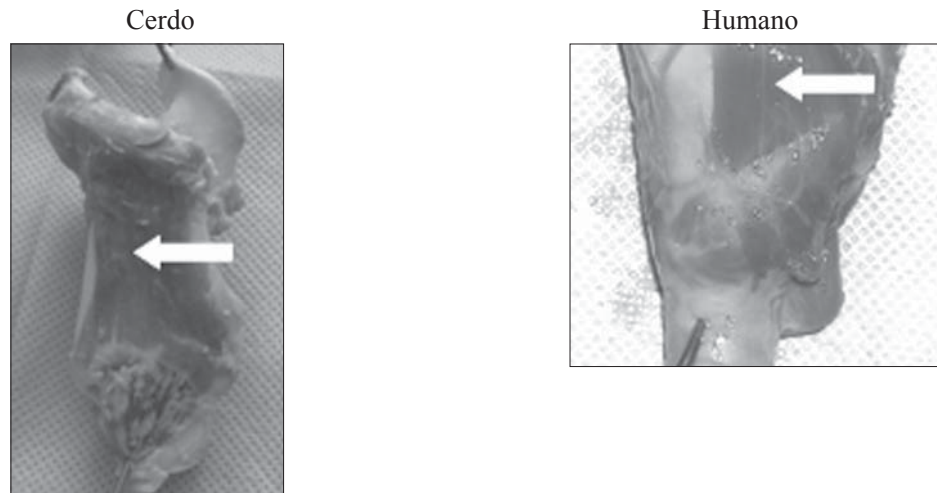


Figura 3. Músculo tirohioideo.

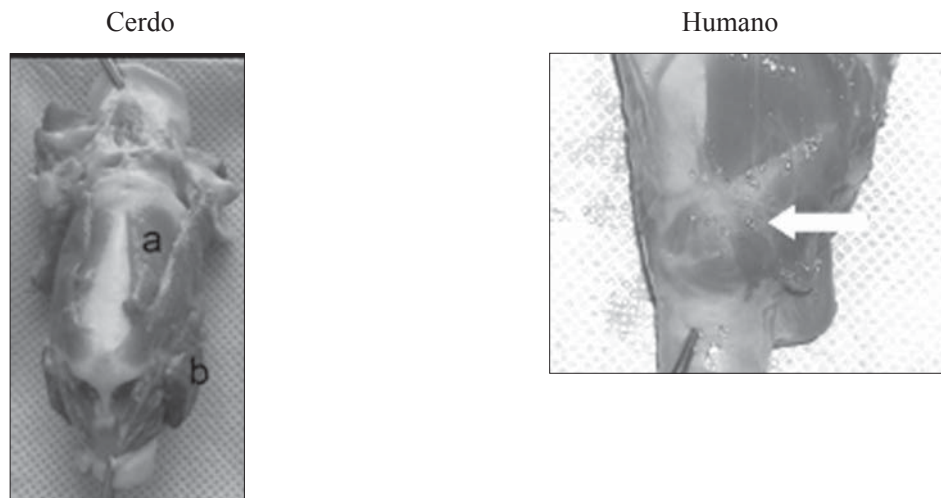


Figura 4. a) Parte ventral; b) Parte dorsal.

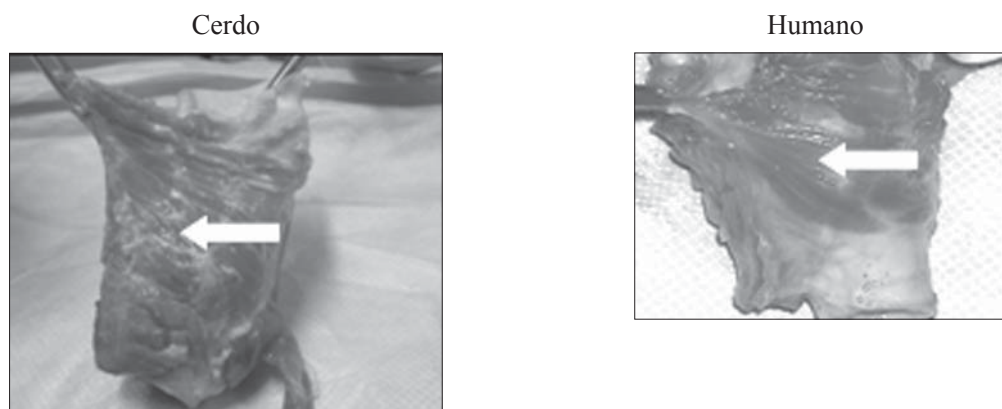


Figura 5. Músculo constrictor inferior de la laringe.



Figura 6.



Figura 7A. a) Prominencia laringea; b) Proyección del borde caudal.

Figura 7B. a) Escotadura tiroidea; b) Istmo del tiroides.



Figura 7C. a) Cuernos caudales; d) Línea oblicua.

Figura 7D. c) Tubérculo inferior; d) Cuerno inferior.

inferiores. (Figura 7).

En la conformación interna, ambas especies presentan dividida la laringe en 3 zonas. Esta división esta dada por los pliegues vestibulares y vocales en las dos especies.

El ventrículo laringeo es de mayor tamaño en el humano. (Figura 8).

En el cerdo, al proyectar los pliegues vocales hacia la cara ventral del cartílago tiroides estas se insertan en la prominencia inferior a 8 - 10

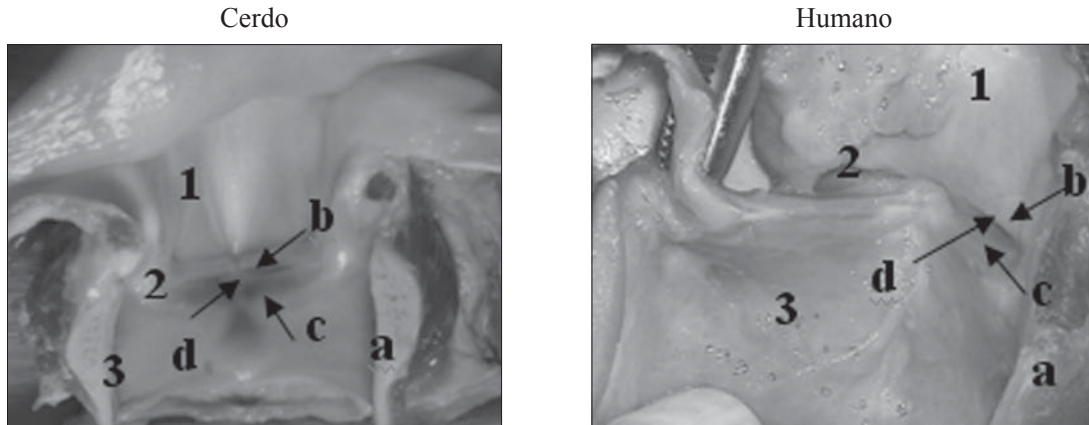


Figura 8. a) Cartilago cricoides; b) Pliegue vestibular; c) Pliegue (Cuerda) vocal; d) Ventrículo de la laringe; 1) Zona supraglótica; 2) Zona glótica; 3) Zona infraglótica.

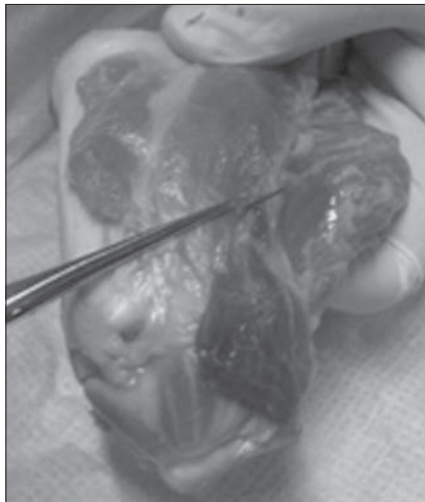


Figura 9.

mm del borde inferior, a través de la comisura anterior. Siguen el borde inferior del ala del tiroides, que en el cerdo presenta forma de escotadura redondeada, hasta el cuerno posterior. En la parte más profunda de la escotadura y 1 cm hacia craneal se encuentra la proyección de la cuerda vocal, insertándose en la apófisis vocal del aritenoides. (Figura 9).

CONCLUSIÓN

De acuerdo a los hallazgos encontrados la laringe de cerdo puede ser utilizada como modelo para prácticas de técnicas fonocirúrgicas, al ob-

servar similitudes en las principales estructuras anatómicas importantes para realizar fonocirugía, como son la musculatura extrínseca e intrínseca, las articulaciones cricotiroides y cricoaritenoides, y la disposición de las cuerdas vocales.

REFERENCIAS

- 1.- ADARO L, RICO B, FLORES E, CATTANEO G. 2004. Laringe Canina E Humana: Um Estudo Para Estabelecer Homologia. Arquivos de Ciências Veterinárias e Zoologia Da Unipar, vol 7, nº 2; pg: 135 - 140.
- 2.- BOYD JD, CLARK E, HAMILTON WJ, YOFFEY JM, ZUCKERMAN S, APPLETON AB. 1956. Textbook of Human Anatomy. 1º edición. Editorial Macmillan & Company Limited. Londres, Inglaterra.
- 3.- DYCE KM, SACK WO, WENSING CJG. 1998. Anatomía veterinaria. 1º edición. Editorial Médica Panamericana. Buenos Aires, Argentina.
- 4.- GARCÍA-TAPIA URRUTIA R, COBETA MARCO I. 1996. Diagnóstico y Tratamiento de los Trastornos de la voz. Editorial Garsi.S.A. Madrid. España.
- 5.- LATARJET M. 1951. Tratado de anatomía humana. 9º edición. Editorial Salvat. Barcelona. España. Tomo I y II.
- 6.- RICO B, PRUZZO E, CONTRERAS JM. 2002. Manual De Instrucción. Disección De Laringe. Ensayo de Técnicas de Fonocirugía. Cirugía Experimental. Hospital San Juan de Dios. Curso de Postgrado.
- 7.- SISSON S, GROSSMAN JD. 1996. Anatomía de los animales domésticos. 5º edición. Editorial Ciencia y Cultura Latinoamericana. Ciudad de México, México. Tomo I y II.
- 8.- TESTUT L. 1965. Tratado de anatomía humana. 2ª edición. Editorial Salvat. Barcelona, España. Tomo I y III.
- 9.- WOO P. 2000. Arytenoid adduction and medialization laryngoplasty. Otolaryngol Clin North 33(4): 817-839.
- 10.- ZEITEL S, HEALY G. 2003. Laryngology and Phosurgery. N Engl J Med 349(9): 882-892.